BEITRÄGE ZUR KENNTNIS

DER

KONGENITALEN MUSKELDEFEKTE.

INAUGURAL-DISSERTATION

VERFASST UND DER

HOHEN MEDIZINISCHEN FAKULTÄT

DER

LUDWIG-MAXIMILIANS-UNIVERSITÄT MÜNCHEN

ZUR

ERLANGUNG DER DOKTORWÜRDE

VORGELEGT VON

OTTO STECHE,

APPROB. ARZT AUS NIEDER-LÖSSNITZ BEI DRESDEN.

LEIPZIG

DRUCK VON AUGUST PRIES

1905

Digitized by the Internet Archive
in 2026

https://archive.org/details/IA41549027_0227

BEITRÄGE ZUR KENNTNIS
DER
KONGENITALEN MUSKELDEFEKTE.

INAUGURAL-DISSERTATION

VERFASST UND DER

HOHEN MEDIZINISCHEN FAKULTÄT

DER

LUDWIG-MAXIMILIANS-UNIVERSITÄT MÜNCHEN

ZUR

ERLANGUNG DER DOKTORWÜRDE

VORGELEGT VON

OTTO STECHE,
APPROB. ARZT AUS NIEDER-LÖSSNITZ BEI DRESDEN.

LEIPZIG
DRUCK VON AUGUST PRIES
1905

Referent: Professor Dr. Müller.

Die grosse Zahl der in den letzten Jahren erschienenen Publikationen über Muskeldefekte könnte zunächst den Wert einer neuen Arbeit auf diesem Gebiet recht problematisch erscheinen lassen. Allein erstens bieten die Fälle, die ich durch die Liebenswürdigkeit von Herrn Prof. Fr. Müller zu veröffentlichen instand gesetzt bin, mancherlei interessante Einzelheiten gegenüber den bisherigen, und zweitens herrscht in der Beurteilung der in Rede stehenden Abnormität eine solche Verschiedenheit der Meinungen, dass eine Erörterung der Frage nicht überflüssig erscheinen dürfte. Ehe ich jedoch darauf eingehe, möchte ich zunächst die Krankengeschichten unserer Fälle anführen.

Fall I. H. E. 20jähriger Spengler. Familiengeschichte belanglos, von Missbildungen bei Verwandten nichts bekannt.

Pat. erkrankte Ende Februar 1903 an Influenza und wurde in der II. medizinischen Klinik zu München daran verpflegt vom 28. II.—26. III. 1903. In den letzten Wochen seines Aufenthaltes spürte er Schmerzen im linken Arm, die er anfangs nicht beachtet, da der linke Arm von Jugend auf nicht ganz in Ordnung war. Das linke Schulterblatt steht höher als das rechte, der linke Arm ist etwas verkürzt und kann nur bis zur Horizontalen erhoben werden. Während E. früher aber nie in der Arbeitsfähigkeit behindert war, bemerkte er seit seiner Entlassung, dass der Arm weniger gebrauchsfähig war. Es kam ihm vor, als gehöre er ihm nicht mehr, als sei er schwerer. Dabei ermüdete er leicht und die Finger der linken Hand schliefen öfters ein. Pat. wurde deshalb vom 1. IV.—25. V. 1903 erneut in der II. mediz. Klinik behandelt.

Die Untersuchung ergibt bei dem Pat. in allgemeinen normalen Körperbau. Schädelbildung ohne Besonderheiten, intelligentes Aussehen, Fehlen von Degenerationszeichen.

Der Thorax ist breit, gut ausgedehnt. Die linke Schulter steht höher als die rechte, ist der Mittellinie genähert, die Schulter-Halslinie

erscheint daher kürzer als rechts, ausserdem ist sie etwa in der Mitte durch das Vorspringen der oberen Schulterblattecke in ihrer normalen Biegung unterbrochen.



Fig. 1.

In der l. Seite ist die der Ausbreitung der Zacken der M. serratus anticus major entsprechende Partie deutlich abgeflacht. Lässt man die Arme erheben, so gelingt dies r. gut; man sieht dabei die Muskelbäuche

des Serratus deutlich vortreten. L. gelingt die Erhebung nur wenig über die Horizontale; die Gegend des Serratus zeigt dabei auch nicht die Spur einer Muskelkontraktion. Beim Heben der Arme, besonders nach der Seite, sieht man l. eine kleine Hautfalte auftreten, welche dem Rande des Pectoralis major in der Achselhöhle parallel läuft (s. Fig. 1). Diese Hautfalte enthält etwas derbes Gewebe, keine nachweisbaren Muskelelemente.

Bei Betrachtung des Schulterblattes ergeben sich folgende Verhältnisse. Von hinten gesehen steht das Akromion höher als rechts, die Scapula ist leicht gedreht, so dass ihr unterer Winkel ganz nahe an die Mittellinie heranrückt und ihre Basis schräg von oben aussen nach unten innen verläuft. Der untere Winkel steht deutlich von der Thoraxwand ab. Die Scapula ist in allen ihren Maßen gegen r. verkleinert.

In Zahlen ausgedrückt präsentieren sich die Verhältnisse wie folgt:

Stand des Akromion	l. 3,5 cm	höher als r.			
„ „ Angulus inferior	l. 9,5 „	„	„	„	
Entfernung des Akromion					
von der Vertebra prominens	l. 17,5 cm,	r. 21,5 cm			
Obere Entfernung der Basis scapulae					
von der Wirbelsäule	„ 2,7	„	„	5,5	„
desgl. untere Entfernung	„ 1,0	„	„	8,0	„
Länge der Basis scapulae	„ 15,5	„	„	21,0	„
„ „ oberen Seite	„ 15,0	„	„	17,0	„
„ „ Spina scapulae	„ 15,0	„	„	17,5	„

Die Funktionsprüfung der Muskulatur ergibt l. eine leichte Herabsetzung der Kraft für den Cucullaris, Supra- und Infraspinatus, die Rhomboidei, den Latissimus und den Subscapularis. Die Fixation des Schulterblattes ist dadurch eine geringere und es folgt z. B. beim Verschränken der Arme dem l. Arm weiter nach aussen als r.

Im Gegensatz zu den genannten Muskeln fehlt der Serratus anticus major, wie schon oben angegeben, vollkommen und man sieht beim Erheben der Arme die für den Ausfall seiner Funktion typische Flügelstellung der Scapula auftreten (Fig. 2). Dementsprechend gelang es weder durch faradische noch galvanische Reizung Muskelfasern des Serratus auf der l. Seite nachzuweisen. Die übrigen Schultermuskeln verhielten sich beiderseits auf elektrische Reize vollkommen gleich.

Auch im linken Arm findet sich eine Herabsetzung der Kraft aller Muskeln gegenüber der rechten Seite. Der Oberarm ist l. um 1 cm, der Unterarm um $^1/_2$ cm schwächer als r. Elektrische Veränderungen wurden nicht nachgewiesen.

Die Untersuchung des Pat. zeigte keine anderweitigen Abnormitäten des Bewegungsapparats. Nervensystem und innere Organe waren normal, insbesondere fehlten Missbildungen.

Im Laufe der Behandlung schwanden die Parästhesien der Finger und die Schmerzen in der l. Schulter.

Im vorliegenden Falle handelt es sich also um einen isolierten vollständigen linksseitigen Serratusdefekt. Gleichzeitig finden

wir Hochstand und Hypoplasie des linken Schulterblattes und Flughautbildung zwischen Thorax und Oberarm.

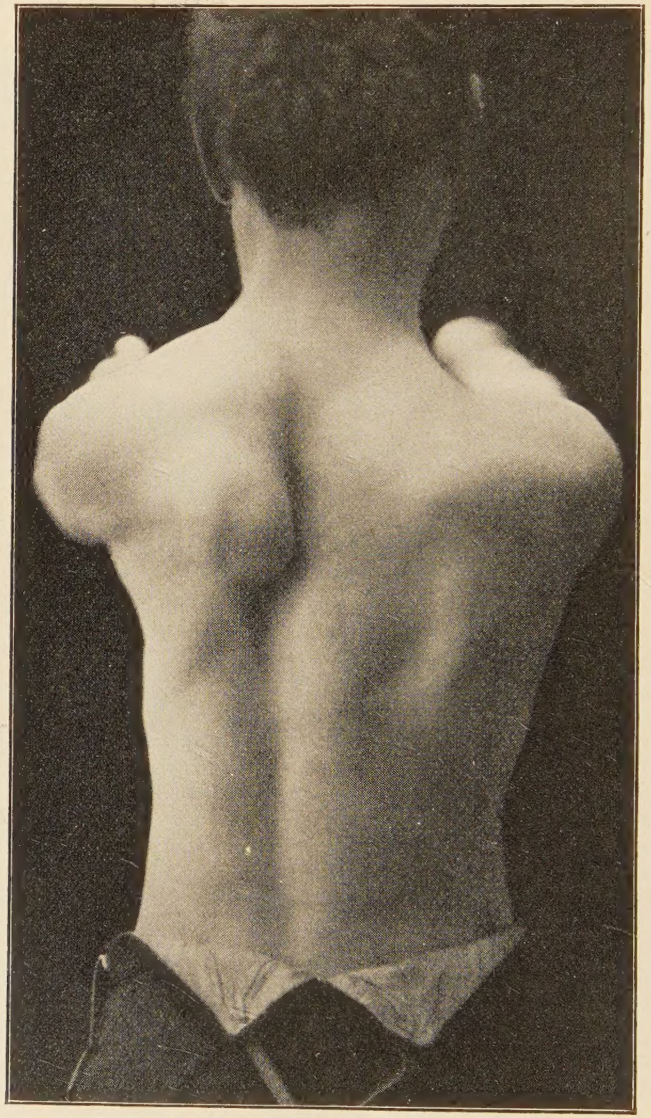

Fig. 2.

Ob die Herabsetzung der Kraft in Schulter- und Armmuskulatur eine dauernde, oder nur durch den interkurrenten, sich in Schmerzen,

Parästhesien und Bewegungsbeschränkung manifestierenden Reizzustand des Plexus brachialis bedingte war, liess sich zur Zeit der Krankenbeobachtung nicht bestimmt feststellen. Nachuntersuchung war unmöglich, da der Patient nach dem Auslande verzog. Der geringere Umfang des l. Armes kann nicht zugunsten einer Atrophie verwertet werden, da er noch in der Grenze der normalen Unterschiede zwischen r. und l. Seite bleibt.

Komplizierter, reicher an Einzelbefunden und dabei, wie wir später sehen werden, in vieler Hinsicht typisch verhält sich der folgende Fall.

Fall II. Der 8jährige O. H. befand sich im Dezember 1903 in Behandlung der Ohrenabteilung des Krankenhauses links der Isar in München. Der behandelnde Arzt, Herr Privatdozent Dr. Wanner, überwies den Pat. der II. med. Klinik zur Untersuchung. Für die Liebenswürdigkeit, mit der er mir die Verwertung des Falles für meine Arbeit gestattete, erlaube ich mir ihm an dieser Stelle meinen verbindlichsten Dank auszusprechen.

Die Anamnese des 8jährigen Waisenkindes ist belanglos.

Soweit der das linke Ohr bedeckende Verband die Untersuchung gestattet, ist der Schädel normal. Desgleichen die Zahnbildung. Geistig gut entwickeltes Kind.

Die Betrachtung und Untersuchung der Brust ergibt Folgendes: Die linke Schulter steht etwas höher als die rechte (1 cm); das Akromion ist etwas mehr nach vorn geneigt. Sein distales Ende ist vom Sternoclavikulargelenkspalt l. 13 cm entfernt, gegen rechts 14 cm, die Clavicula ist also verkürzt. Die Schulter-Halslinie ist dementsprechend in ihrem unteren Verlauf etwas flacher als r., sie zeigt aber sonst keine Veränderung ihrer Form.

Die ganze l. Brustseite ist abgeflacht. Man kann die oberen Rippen unter der Haut deutlich bis in die Achselhöhle verfolgen. Die mittlere und untere Portion des M. pectoralis major (Portio sternocostalis) und der Pectoralis minor fehlen vollständig. Die Portio clavicularis des Pector. major ist dagegen völlig erhalten, sie erscheint sogar kräftiger als r.

Auch die Haut der l. Brustseite zeigt Veränderungen. Es findet sich statt der Brustwarze, die r. gut entwickelt ist, l. nur eine linsengrosse, schwache Vertiefung, die ein leicht pigmentierter Hof umgibt. Von einer Brustdrüse ist offenbar keine Spur vorhanden. Die Haut dieser ganzen Gegend ist abnorm dünn, eine in senkrechter Richtung erhobene Hautfalte misst l. 3 mm, r. 7 mm in der Dicke. Das Unterhautfettgewebe fehlt völlig. Die rudimentäre Mamilla steht 1 cm höher und ebensoviel der Mittellinie näher als r. (s. Fig. 3). Die normale vordere Begrenzung der Achselhöhle fehlt infolge des Muskeldefektes, dafür verläuft vom Oberarm, von der Gegend des Ansatzes der vorhandenen Pectoralisfasern, zum Thorax nach der 3. Rippe in der vorderen Axillarlinie eine dünne Hautfalte, die etwas derbes Gewebe enthält. Am deutlichsten tritt sie hervor beim Seitwärtsheben der Arme. Bei dieser Stellung sieht man auch in der Gegend des Serratus anticus major keine

Muskelbäuche, doch ist hier der Unterschied gegen r. sehr unbedeutend, da der Serratus auch auf dieser Seite schwach entwickelt ist. Überhaupt ist bei dem schwächlichen, schlecht genährten Kinde die Muskulatur durchweg wenig entwickelt.

Bei der Betrachtung von hinten sieht man (Fig. 4), dass die Scapula l. höher steht als r. (Akromion 1 cm, Angulus inferior 2,5 cm). Sie ist leicht gedreht, so dass ihr unterer Winkel näher an die Wirbelsäule heranrückt. Bei hängendem Arm liegt der Angulus inferior der Thoraxwand fest an. Auch in diesem Falle finden wir eine Verkleinerung der Scapula: Basis scapulae l. 11,0, r. 12,5 cm; äusserer Rand l. 10,5, r. 11,5 cm.

Fig. 3.

Der linke Arm misst vom Akromion zur Spalte des Radiokarpalgelenkes 34 cm, r. 37 cm. Ausserdem finden wir eine Verkümmerung der ganzen l. Hand. Der Carpus erscheint noch ziemlich gut entwickelt und ist in seinen Gelenken normal beweglich. Von Metakarpen und Phalangen zeigen die relativ beste Entwicklung die 1. und 5. Wir finden bei beiden einen deutlich fühlbaren Metacarpus und 2 gegen einander und gegen den Metacarpus bewegliche Phalangen. Die Endphalanx des Daumens ist ulnarwärts, die des 5. Fingers radialwärts gegen die 1. Phalanx abgeknickt. Das Gebiet der 3 mittleren Metakarpen und Finger erscheint eingesunken und gegen die beiden äusseren Finger sehr stark verkürzt. Es besteht aus einer weichen Masse, in der einzelne gegen einander verschiebbare Knochenstücke fühlbar sind. Es lassen sich Muskeln und Sehnen darin nachweisen. Besser als alle Beschreibung lässt Fig. 5 den Tatbestand erkennen. Man ersieht daraus vor allem, dass die ganze rudimendäre Hand durch Hautbrücken zu einer einheitlichen Masse verbunden ist, aus der nur die mit deutlichen, im Verhältnis sogar hypertrophischen Nägeln versehenen Endphalangen vom Interphalangealgelenk ab hervorragen. Der kleine Pat. vermag trotzdem die Hand ganz leidlich zu gebrauchen, z. B. beim Anziehen braucht er kaum eine Hilfe.

Klarere Einsicht in die eben beschriebenen Verhältnisse gibt das Röntgenbild (Fig. 6). Wir können danach folgenden Befund erheben:

Sämtliche Knochenteile sind in Länge und Breite geringer entwickelt als r. Von den Karpalknochen finden wir:

Fig. 4.

	r.	l.
Naviculare		wie r.
Lunatum		fehlt.
Triquetrum		wie r.
als erbsen- bezw. halberbsengrosse Knochenkerne sichtbar.		
Multangulum majus und minus 2 isolierte Knochenkerne		nur 1 Knochenkern.
Capitatum und Hamatum gut haselnussgrosse Knochenkerne		gut ausgebildet, aber kleiner als r.

Die Metakarpalknochen sind alle vorhanden, aber stark verkürzt und und deformiert. Das proximale Ende ist das besser entwickelte. Relativ am besten ausgebildet ist der Metacarpus 5, an dem man auch die distale Epiphyse deutlich erkennen kann.

Die Knochenkerne der Phalangen sind ebenfalls sehr rudimentär. Am besten ist auch hier der 5. Finger, der eine ziemlich normale Grundphalanx und eine kleine Endphalanx erkennen lässt. Dieselbe Zusammensetzung aus 1. und 3. Phalanx zeigen der 2. und 4. Finger, nur sind

Fig. 5.

sämtliche Knochenstücke minimal entwickelt. An der Stelle des 3. Fingers findet sich nur 1 Knochenstück; welcher Phalanx es angehört, ist nicht festzustellen, nach Analogie der anderen Finger kann man es wohl für die Grundphalanx ansprechen. Im Daumen, der äusserlich betrachtet, relativ gut entwickelt schien, findet sich auffallenderweise auch nur 1, allerdings ziemlich grosser Knochenkern in der Grundphalanx.

Die Funktionsprüfung der Schultermuskulatur gibt folgende Resultate:

Levator anguli scapulae, Cucullaris, Rhomboidei, Supra- und Infraspinatus und Subscapularis sind normal. Dagegen fehlt der Latissimus dorsi völlig. Unterstützt man die seitlich erhobenen Arme und lässt den Pat. fest abwärts drücken, so spannt sich r. der Latissimus in der

hinteren Achselfalte stark an und ist als deutlicher Wulst fühlbar, l. dagegen fehlt die hintere Achselfalte; der äussere Rand der weit nach aussen gerückten Scapula bildet seitlich die Grenzlinie und von dem Angulus inferior zieht nur eine Hautfalte nach dem Rumpf, in der Muskelreste nicht nachweisbar sind (Fig. 7).

Komplizierter liegen die Verhältnisse beim Serratus anticus. Die Armhebung gelingt l. weniger hoch als r. (ca. 140 °), es entwickelt sich, allerdings bei starker Anstrengung nur unvollständig, das Bild der flügelförmig abstehenden Scapula wie bei Serratuslähmung. Lässt man den Arm vorwärts heben und den Pat. gegen etwas fest anstemmen, so sieht man überraschenderweise, dass das Schulterblatt kräftig nach vorn gestossen werden kann, aber ohne die geringste Drehung, wie sie beim normalen zustande kommt (Fig. 8). Das Schulterblatt liegt dem Thorax fest an, seine Basis verläuft, anstatt annähernd senkrecht, schräg geneigt (45 °) von oben vorn nach hinten unten. Nach dieser Funktionsprüfung scheinen also die oberen parallel verlaufenden Fasern des Serratus intakt zu sein, während die unteren, nach dem Angulus scapulae konvergierenden, denen die Drehung der Scapula obliegt, fehlen. Bei d. elektrischen Untersuchung stellte sich aber zu meiner Überraschung heraus, dass auch in den untersten Partien des Serratus Muskelfasern nachweisbar sind, die bei indirekter Reizung bei gleicher Stromstärke erregbar sind wie r. Bei direkter Reizung zuckten die Muskeln prompt und zeigten normalen Zuckungsverlauf. In der Gegend der Latissimus liess sich ein Vorhandensein von Muskelfasern auch auf elektrischem Wege nicht feststellen, ebensowenig in der Portio sternocostalis des Pector. major und im Pect. minor. Alle anderen Muskeln erwiesen sich als normal.

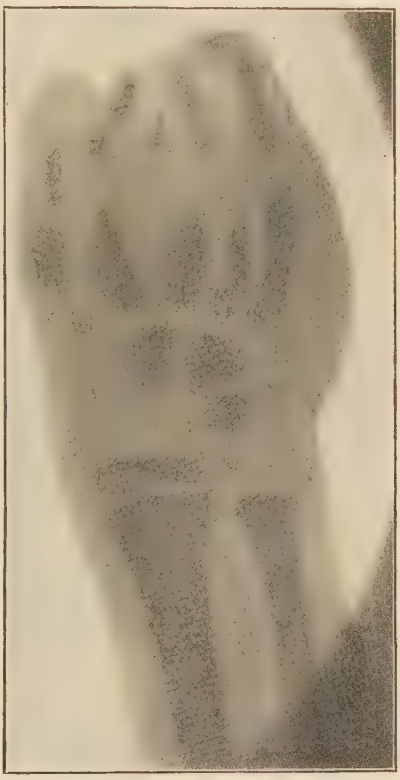

Fig. 6.

Die weitere Untersuchung des Pat. förderte nichts Erwähnenswertes mehr zutage — nur war der r. Hoden weder an normaler Stelle, noch im Leistenkanale nachzuweisen, der linke lag normal entwickelt im Hodensack.

Wir finden also in diesem Falle vereinigt:

1. Muskeldefekte: Pectorales, Latissimus, Schwäche des Serratus.

2. Skelettanomalien: Hypoplasie und Hochstand der Scapula, Verkürzung der Clavicula, rudimentäre Entwicklung der l. Hand.

3. Flughautbildung zwischen Thorax und Oberarm.

4. Entwicklungsstörungen der Haut und der Mamma. Alle diese Störungen bestehen, soweit feststellbar, von klein auf und haben sich in keiner Weise verändert. Trotz ihres grossen Umfanges ist die Beeinträchtigung der Funktion auffallend geringfügig.

Fig. 7.

Als Fall III sei ein Pat. angeführt, der sich zufällig in der Klinik vorstellte und der gleichfalls in ausserordentlicher Beziehung typisch ist; er ist unseres Wissens nur in dem Diarium (1896, S. 57) der mediz. Klinik des Herrn Geheimrat Professor von Ziemssen kurz erwähnt, soll daher noch mitgeteilt werden.

I. G. 26jähriger Steindrucker, zeigt am Thorax folgende Veränderungen:

Der Angulus Ludovici mit den Knorpelteilen der 2. und 3. Rippe r. und l. springt stark vor, unterhalb weicht das Sternum zurück, so dass eine trichterförmige Einziehung entsteht (Schusterbrust). Die Clavicula, 1. und 2. Rippe stehen l. etwas tiefer als r. während umgekehrt die Schulter etwas höher steht.

In der Pectoralisgegend ist die Brustwand l. grubenförmig

eingesunken. Es findet sich hier eine dünne, wenig verschiebliche Haut, schlechter entwickelte, etwas hoch und medial stehende Mamilla; es fehlt die Mamma und das Unterhautfettgewebe. Von Muskeln fehlt die Portio sternocostalis des Pectoralis major und der Pect. minor. Aber auch die knöchernen Teile sind defekt. Die 3. Rippe endigt vorn in einer Vereinigung mit der 2. in der Medianlinie, die 4. steht sehr tief und endigt frei in der vorderen Axillarlinie. Am Sternum sind die vorderen Enden der 3. und 4. Rippe als Stümpfe zu fühlen. Eine Lungenhernie besteht nicht, doch wölben sich an der Stelle des Defektes die Weichteile beim Pressen etwas vor.

Die Achselhöhle ist l. vorn durch eine Flughaut begrenzt.

Fig. 8.

Die Wirbelsäule ist etwas l. konvex gekrümmt, die Scapula steht um 1—2 cm höher als r., entsprechend der Skoliose etwas näher an der Wirbelsäule und mit dem unteren Winkel etwas ab. Der Arm kann etwas weniger hoch gehoben werden (10 °), ohne dass eine Schwäche anderer Muskeln nachweisbar wäre (Fig. 9).

Die l. obere Extremität ist in toto etwas verkürzt und schwächer entwickelt als die rechte, besonders ist die Hand kleiner und es sind die Finger kürzer und durch Schwimmhäute verbunden. Im Röntgenbild sieht man die Handwurzelknochen gut ausgebildet. Die Metakarpalknochen und 1. Phalangen sind kleiner als r., ebenso die 2. Phalanx des Daumens. An den Fingern 2, 3, 5 sind die 2. und 3. Phalanx verschmolzen, bilden eine einzige mit sehr breiter Basis. Am Ringfinger ist zwar eine selbständige 2. Phalanx vorhanden, ist aber sehr kurz. Von den Nägeln ist nur der des Daumens stärker verkümmert.

Wir finden also auch hier vereinigt:

1. Muskeldefekte: Pect. major portio sternocost.; Pect. minor.
2. Skelettanomalien: Rippendefekte und Handmissbildung.
3. Flughautbildung.
4. Entwicklungsstörung von Haut und Mamma.

Auch in diesem Falle werden die Störungen als angeboren bezeichnet und beeinträchtigen die Arbeitsfähigkeit gar nicht.

Fig. 9.

Gegenüber den komplizierten Verhältnissen dieser Fälle erscheinen die nächsten einfacher, ich kann mich also in ihrer Darstellung kürzer fassen.

Fall IV, E. Z., Schänkkellner, 24 Jahre.

Anamnese belanglos, hervorzuheben nur, dass Pat. als Kind wegen geschwollener Halsdrüsen operiert wurde.

Pat. besitzt mittelkräftigen Körperbau, gesunde Hautfarbe, mässiges Fettpolster.

Schädel asymmetrisch, Kopf meist nach rechts gedreht und geneigt. Am Halse geschwollene Lymphdrüsen und Narben von Drüsenexstirpationen.

Am Thorax fällt bei Betrachtung von vorn auf, dass die l. Schulter tiefer steht als die r. Die Schulterhalslinie zeigt nicht den normalen

Verlauf, sondern wird etwa in der Mitte durch einen erheblichen Vorsprung unterbrochen.

Die Betrachtung von hinten zeigt eine Stellungsanomalie der Scapula l. Die Entfernung der Basis scapulae von der Wirbelsäule beträgt r. 7 cm, l. 10,5 cm; der Angulus inferior steht l. 2 cm tiefer als r. Ausserdem verläuft die Basis nicht, wie normal, senkrecht, sondern schräg von aussen oben nach innen unten, so dass sie mit der Wirbelsäule einen nach oben offenen Winkel von 30^0 bildet. Die Scapula ist also nach aussen und unten verschoben und gedreht. Dabei liegt sie der Thoraxwand fest an und weicht auch beim Heben der Arme nach vorn nicht von ihr ab. Beim Seitwärtsheben wird sie ruckweise nach oben und medial verschoben, so dass in der Supraclavikulargegend eine Vertiefung entsteht, in die man fast eine Faust legen kann. Das Erheben des Armes über die Horizontale gelingt nicht.

Die Untersuchung der Muskeln ergibt ein vollständiges Fehlen des Cucullaris bis auf sein oberstes Bündel, das „ultimum moriens". Dagegen ist der Levator anguli scapulae intakt, ebenso die gesamte übrige Schultermuskulatur.

Pat. gibt an, dass dieser Zustand schon von Geburt an bestanden und sich seitdem nicht verändert habe. Ausser der Unmöglichkeit, den l. Arm über die Horizontale zu erheben, habe er keine Beschwerden davon gehabt. Bei seinem Vater sei dieselbe Abnormität vorhanden gewesen. Irgend welche sonstigen Störungen im Muskelsystem sind nicht nachweisbar, ebensowenig am Skelett, speziell die l. Scapula und l. Hand verhalten sich wie r.

Es handelt sich also hier um einen einseitigen isolierten Defekt des Trapezius bis auf sein oberstes Bündel, ohne irgend welche Entwicklungsstörungen am Körper, angeblich kongenital und erblich. Als Folgezustand finden wir eine Stellungsanomalie der Scapula, die für Trapeziuslähmung charakteristisch ist.

Fall V. Stud. jur. D. 22 Jahre.

Pat. leidet bereits seit seinem 8. Jahre an epileptischen Anfällen ausserdem an einer schweren, offenbar nervös bedingten Hörstörung und manchen neurasthenischen Zuständen. Die Untersuchung ergab zufällig einen völligen Mangel des r. M. deltoideus. Sowohl bei der Betastung als auch bei Anwendung starker faradischer und galvanischer Ströme konnte kein Muskelbündel nachgewiesen werden. Die Konturen des Akromion und des Oberarmkopfes liessen sich, unmittelbar unter der Haut liegend, genau abtasten. Die übrigen Muskeln des Schultergürtels und des Armes waren normal entwickelt. Auffallend war auch hier, dass trotz des vollkommenen Mangels des Deltoideus die Funktion des Armes nur unwesentlich beeinträchtigt war. Dem Kranken selbst war eine Störung der Gebrauchsfähigkeit seines r. Armes kaum aufgefallen; er hatte nur bemerkt, dass er beim Grüssen lieber mit der l. Hand den Hut abnahm, weil es ihm etwas mehr Mühe machte, den r. Arm bis zum Kopf zu erheben. Der r. Arm kann, wie die Untersuchung zeigte, ohne Schwierig-

keit abduziert, bis zur Horizontalen erhoben, auch nach vorn gestreckt werden. Bei Erhebung der Arme über die Horizontale nach oben bleibt der r. Arm etwas zurück. Lässt man die Abduktion des r. Armes gegen einen Widerstand ausführen, so bemerkt man, dass sie nur mit sehr geringer Kraft geschieht. Pat. kann mit der l. Hand noch ein 5 kg schweres Gewicht horizontal ausgestreckt halten, während der r. Arm bereits bei einer Belastung der Hand mit 2 kg sofort herabsinkt und bei 1 kg nur ganz kurze Zeit ausgestreckt gehalten werden kann.

Der Kranke, welcher von einer Funktionsschwäche seines r. Armes kaum etwas bemerkt hatte, vermag nicht anzugeben, seit wie lange dieselbe besteht: er glaubt, es sei immer so gewesen. Auch der Vater weiss nichts darüb. anzugeben.

Die Geburt soll normal gewesen sein, Kunsthilfe nicht stattgefunden haben.

Fig. 10.

Wir finden hier also einen einseitigen isolierten Defekt des Deltoideus, ohne sonstige Entwicklungsstörungen, ohne bekannte Ursache, wahrscheinlich angeboren, mit sehr geringen Funktionsstörungen.

Fall VI. Ingenieur von K. 52 Jahre.

Bei dem Pat. konnte Herr Professor Müller zufällig einen doppelseitigen Defekt in der Handmuskulatur feststellen. Wie aus Fig. 10 u. 10a ersichtlich, fehlt dem Pat. völlig die normale Wölbung des Daumenballens, und man kann den Metacarpus deutlich unter der Haut verfolgen. Bei genauerer Untersuchung fand sich dann ein völliges Fehlen des Abductor pollicis brevis und des Opponens, ausserdem ein teilweises Fehlen des Flexor pollicis brevis, an beiden Händen. Sonst liessen sich am ganzen Körper keine Defekte nachweisen, speziell auch nicht an den Füssen.

Leider konnte ich den Fall nicht selbst zu Gesicht bekommen, erfuhr aber auf briefliche Anfrage von Herrn v. K., dass die Abnormität von Geburt an bestanden und sich seitdem nicht verändert habe. Von irgend welchen ähnlichen Erscheinungen sei in der ganzen Familie nichts bekannt. Interessant ist die Angabe, „dass jegliches Kältegefühl beide Daumen sofort zu völligem Erstarren bringt und für einige Zeit unbrauch-

bar macht". Im übrigen waren die Daumen wohl schwächer als bei normalen Menschen, immerhin aber brauchbar, so dass diese Missgestaltung Herrn v. K. vom Militärdienst nicht befreite. Pat. ist jetzt leitender Ingenieur bei einem der grössten technischen Unternehmen der Neuzeit und hat auch in seinem Beruf nicht die geringste Beeinträchtigung zu erleiden.

In diesem Falle haben wir es also zu tun mit einem doppelseitigen Defekt mehrerer Muskeln des Daumenballens, von Geburt an bestehend, nicht hereditär, ohne auffallende Funktionsstörungen, ohne anderweitige Entwicklungshemmungen.

Soweit die Fälle. Wenn wir ihre charakteristischen Befunde zusammenstellen, so ergiebt sich zunächst eine Gemeinsamkeit von Fall 1—3 gegenüber den 3 letzten.

Es zeigen nämlich

		I.	II.	III.
1. Muskeldefekte:		Serratus	Serratus.	—
		—	Pectorales.	Pectorales.
		—	Latissimus.	—
2. Skelettanomalien:	a)	Hochstand der Scapula.	Hochstand der Scapula.	Hochstand der Scapula.
	b)	Verkleinerung der Scapula.	Verkleinerung der Scapula.	—
	c)	—	—	Thoraxdefekt.
	d)	Verkürzung des Armes.	Verkürzung des Armes.	Verkürzung des Armes.
	e)	—	Missbildung der Hand.	Missbildung der Hand.
	f)	—	Syndaktylie.	Syndaktylie.
3. Flughautbildung:		1 mal.	2 mal.	1 mal.
4. Hautanomalien:	a)	—	Atrophie des Panniculus adiposus.	Atrophie des Panniculus adiposus.
	b)	—	Fehlender Mamma.	Fehlen der Mamma.
	c)	—	Rudimentäre Mamilla.	Rudimentäre Mamilla.

Demgegenüber haben wir es in den Fällen 4—6 mit reinen Ausfallserscheinungen im Gebiet des Muskelsystems zu tun. 4 und 5 zeigen je einen einzelnen Muskel, 6 eine zusammengehörige Muskelgruppe betroffen. Ausgezeichnet ist Fall 4 durch die Angabe der Heredität des Leidens, ein Umstand von grosser Bedeutung, und Fall 6 durch den doppelseitigen symmetrischen Sitz des Defektes. Diese Angaben weisen den Fällen eine besondere Stelle in der Kasuistik

der Muskeldefekte an, wie sich bei der Durchmusterung der Literatur ergiebt.

In Virchows Archiv Bd. 170, 1902 hat Bing eine ausführliche und, soweit ich kontrollieren konnte, erschöpfende Übersicht über die bisher veröffentlichten Fälle von Muskeldefekten gegeben. Er führt darin unter Ausschluss der Augenmuskel- und Zwerchfelldefekte 214 Fälle an. Dabei ist allerdings zu berücksichtigen, dass Bing seine Fälle nach Muskeln ordnet; es erscheinen demnach die Fälle, in denen bei einem Pat. mehrere Muskeln fehlten, entsprechend mehrfach in der Tabelle aufgeführt. Eine solche Kombination von Defekten bei demselben Individuum findet sich nun, wie Bing selbst hervorhebt, recht häufig. So sind z. B. von den 14 Serratusdefekten Bings nur 2 isoliert, von 18 Cucullarisdefekten nur 12, 1 von 3 des Supra- und Infraspinatus, die 4 Defekte des Latissimus und die 3 der Rhomboidei traten alle kombiniert auf. Lassen wir diese kombinierten Fälle in der Statistik nur als je einen gelten, so reduziert sich die Zahl auf zirka 175. In der deskriptiv-anatomischen Literatur finden sich eine grosse Anzahl von isolierten Defekten, speziell der unteren Extremitäten (Quadratus femoris [16], Semimembranosus [7], Gemelli [4] etc.) verzeichnet. Von den klinisch beobachteten Fällen bezieht sich jedenfalls die ganz überwiegende Mehrzahl auf die Brust- und Schultermuskulatur. Nachdem einmal mehrere Publikationen über diesen Gegenstand erschienen waren, wurde von allen Autoren übereinstimmend die grosse Häufigkeit der Pectoralisdefekte hervorgehoben. Dies bestätigt auch Bings Tabelle, in der wir 102 Pectoralisdefekte verzeichnet finden, also rund 60 Proz. aller Fälle. Dieser

Fig. 10a.

Autor hat auch schon hervorgehoben, dass „gewisse Typen des Pectoralisdefektes überaus häufig wiederkehren, gleichsam als Norm innerhalb der Abnormität zu bezeichnen wären". Da sein Interesse in einer anderen Richtung lag, so ist er diesem Gedanken nicht weiter nachgegangen; es scheint mir aber, dass sich das wohl lohnt, und ich hoffe zeigen zu können, dass wir in den Defekten der Brust- und Schultermuskulatur einen wohlcharakterisierten einheitlichen Typus vor uns haben. Um das Ziel, auf das meine Untersuchungen hinauslaufen, gleich von vornherein zu präzisieren: Ich möchte beweisen, dass wir es in der grossen Mehrzahl der Fälle von Defekten der Brust- und Schultermuskulatur mit einer Entwicklungsstörung zu tun haben, die sich charakterisiert durch:

1. Muskeldefekte, meist die Pectorales allein mit Ausschluss der Portio clavicularis betreffend, seltener mit anderen Muskeldefekten kombiniert.
2. Skelettanomalien und zwar:
   a) Defekte der Brustwand (Sternum und Rippen).
   b) Hypoplasie des Schultergürtels und des Armskeletts.
   c) Missbildung der Hand.
3. Flughautbildung und Schwimmhautbildung an der Hand.
4. Entwicklungsstörungen der Haut, inkl. Mamma und Mamilla.

Ausserdem ist für diese Defekte charakteristisch, dass sie einseitig sind und nicht vererbt werden.

Zum Beweis dieser Behauptungen wird es sich einmal darum handeln, nachzuweisen, dass sich die angeführte Kombination in einer grossen Anzahl von Fällen auch wirklich vorfindet, und zweitens, dass die hier als charakteristisch angeführten Störungen in Haut- und Knochenwachstum sich gerade in Gesellschaft der Muskeldefekte und sonst nicht vorfinden.

Den 102 Fällen von Muskeldefekten, an denen die Pectorales beteiligt sind, stehen zunächst gegenüber 4 Fälle von Deltoideusdefekt, 3 des Serratus major, 1 des Supra- und Infraspinatus, endlich 12 Fälle von Cucullarisdefekt = 20 : 102.

Sehen wir nun die Pectoralisdefekte selbst näher an, so finden wir nur selten ein isoliertes Fehlen der Portio clavicularis (6 Fälle) und des Pectoralis minor (3 Fälle). Fast immer ist die Portio sternocostalis beteiligt, entweder isoliert (20 Fälle) oder zusammen mit Pect. minor, oft auch der Portio clavicularis (70 Fälle). In 26 von diesen Fällen fand sich ausserdem auch noch das Fehlen von anderen Muskeln.

Wir werden im Laufe der Besprechung eine Reihe von ihnen kennen lernen.

Es ergiebt sich hieraus wohl ohne weiteres ein ganz bedeutendes Übergewicht der Pectoralisdefekte und zwar in bestimmter Form.

Wenden wir uns nun zu den Skelettmissbildungen und betrachten zuerst die Thoraxdefekte. Am besten gewinnt man einen Einblick durch kurze Literaturzitate.

1. Frickhöffer: Defekt der Port. sternocostalis l. . . . . Das Sternum ist breiter als im normalen Zustande und verläuft schief von oben und rechts nach links und unten. Von den Rippen l. steht nur die 1. in Verbindung mit dem Brustbein, die 2. endigt $2^1/_2$ Zoll vor demselben, die 3. 4. 5., indem sie sich von der Achselhöhle aus fast gerade heraberstrecken, stehen 3 Zoll vom Brustbein entfernt, und die übrigen, durch gemeinschaftliche Knorpel verbunden, bilden von l. nach r. einen halbmondförmigen Bogen und endigen $1^1/_2$ Zoll weit von dem rudimentären Proc. ensiformis. Es entsteht dadurch in der l. Brusthälfte ein annähernd gleichschenkliges Dreieck, dessen Basis nach oben gekehrt ist und von der 1. Rippe und dem unteren Rande des M. pectoralis gebildet wird, dessen abgestumpfte Spitze aber nach unten liegt. Jeder Schenkel etwa $3^1/_2$ Zoll lang, die Fläche $^1/_2$ Zoll tiefer als die übrige Brustwand.

2. Seitz: Defect der Port. sternocostalis, des Pect. minor, der Intercostales l. vorn, Latissimus und Serratus sehr schwach.

L. Clavicula tiefer stehend, verdickt, stärker nach vorn gekrümmt als r. L. Thoraxwand vorn pfannenartig vertieft in 18 cm Länge, 12 cm Breite, 1,5 cm Tiefe.

L. Mamilla fehlt vollständig. Sternum zeigt l. halbmondförmigen Defekt, 3 cm lang, bis 1,5 cm breit. Unterhalb desselben ist der l. Sternalrand wesentlich nach vorn gekrümmt, so dass er mit den Ansätzen der 6. und 7. Rippe einen Winkel von 30—40° bildet. 1. Rippe normal, 2. endet daumenbreit vor dem beginnenden Sternaldefekt mit einer Verdickung und prominiert, 3. Rippe endet gleichfalls frei in der l. Parasternallinie, gerade nach abwärts verlaufend, von Federkieldicke, $6^1/_2$ cm vom defekten Sternum. 2. und 3. Rippe in der vorderen Axillarlinie verwachsen. Die 4. und 5. Rippe endigen gleichfalls frei 4 cm vom l. Sternalrand, vorn zusammen verschmolzen in eine zweimarkstückgrosse Platte. Die 6. Rippe zeigt keine Kontinuitätstrennung, doch ist sie sehr stark nach abwärts gekrümmt und zeigt an der tiefsten Stelle eine haselnussgrosse Verdickung, unterhalb welcher eine talergrosse Vertiefung folgt.

Völliges Fehlen des Panniculus, Lungenhernie, Medianlagerung des Herzens.

3. Haeckel: Pect. major und minor l., Hochstand und Verkleinerung der l. Scapula. Die l. Clavicula ist ein wenig stärker gebogen und zeigt an der Grenze des äusseren und mittleren Drittels eine Verdickung, ohne dass jemals eine Fraktur stattgefunden hätte.

2. Rippe l. kräftiger und stark vorgewölbt. Die 3. und 4. Rippe liegen ein wenig tiefer als das Niveau der übrigen. Ihr sternales Ende

fehlt, erst dicht nach aussen von der Mamillarlinie fühlt man eine federnde Platte. Die 5. Rippe normal mit dem Sternum verbunden, nur stärker nach unten ausgebogen.

Atrophie der Haut, Mamma und Mamilla.

4. Volkmann: Pector. major und minor.

Defekt der 3. u. 4. Rippe, da wo Knochen und Knorpel zusammenstossen.

5. Ried: Port. sternocostalis, Pect. minor.

Defekt der 3. und 4. Rippe, welche frei endigen, so dass die Brusthöhle von da bis zum Sternum nur von einer sehnigen Haut geschlossen wird, da auch die Interkostalmuskeln fehlen.

Atrophie von Mamma und Mamilla.

6. Pulawski: Port. sternocostalis, Pect. minor, Serratus. Flughaut, Hochstand der Scapula. Clavicula verdickt, stark hervorragend. Sternum verkürzt, Manubrium abgeflacht, r. nach hinten verkrümmt. Der r. Rippenbogen ragt stark hervor und ist bedeutend verdickt. Mamilla 2 cm höher als l. 6. Rippe in Zusammenhang mit dem Sternum, unter scharfem Winkel aufsteigend. 5. Rippe ohne eigenen Knorpel, haftet dem aufsteigenden Teil der 6. Rippe an. Die 4. Rippe, parallel der 5., endet $4\frac{1}{2}$ cm vom Sternum als knopfartige Verdickung. 3. und 2. Rippe sehr dünn und schmal, einander parallel, ebenfalls blind endend. Die 1. Rippe scheint einen normalen Ansatz zu haben.

Atrophie der Haut, des Panniculus, der Mamilla. Lungenhernie.

7. Froriep: Port. sternocostalis, Pect. minor, Serratus und Intercostales im Bereich des Rippendefektes r. Die 3. und 4. Rippe endigten gerade vor dem vorderen Rande des Schulterblattes. 2. und 5. Rippe endigen normal, doch steht 2. höher, 5. tiefer als l.

Die Rippenknorpel der 3. und 4. Rippe schienen nicht ganz zu fehlen, denn es setzten sich in der Höhe der 3. u. 4. Rippe knorpelige Massen an den r. Brustbeinrand, welche mit dem Knorpel der 5. u. 6. Rippe zu einer Knorpelplatte vereinigt waren.

Atrophie der Mamma.

8. Rieder (I): Port. sternocostalis und Pect. minor l. Hypertrophie der Port. clavicularis und des Deltoideus. Clavicula wenig tiefer stehend. Andeutung von Flughautbildung.

Thorax l. vorn eingedrückt in der Ausdehnung einer grossen Handfläche zwischen 2. u. 7. Rippe. 2. Rippe etwas schwächer als r. Sternales Ende der 3. Rippe fehlt bis 2 Querfinger vom Sternalrande. 4. 5. 6. Rippe nach oben konkav gekrümmt normal mit dem Brustbein verbunden. 7. Rippe normal. Sternum asymmetrisch.

Atrophie der Mamilla, Lungenhernie, Medianlagerung des Herzens.

9. Rieder (II): Port. sternocostalis. Pect. minor, Serratus, Flughautbildung. Hochstand und Verkleinerung der Scapula l., Trichterbrust. Verkümmerung der l. Mamilla. 2. und 3. Rippe beiderseits schnabelartig aufgebogen. 4. Rippe endigt l. in der vorderen Axillarlinie, die 5. reicht etwas weiter nach vorn, bis in die Parasternallinie. Am Sternum Reste der Sternalenden der 4. und 5. Rippe in Form von Knochenhöckern, die unter sich und mit dem Sternum durch knöcherne Verbindung vereinigt sind. Die 6.—8. Rippe erreichen das

Sternum, sind nur etwas nach innen eingesunken und enger an einander geschlossen. Sternum zeigt an der Vereinigung mit dem 6.—8. Rippenknorpel eine kammartige Erhebung, welche medianwärts in eine tiefe Grube, bezw. die unteren Teile des Epigastrium ausläuft, lateralwärts gleichfalls im Bereich der 3.—5. Rippe abfällt zu der oben beschriebenen knöchernen Leiste. Lungenhernie, Medianlagerung des Herzens.

10. Rieder (III): Untere Partie der Port. sternocostalis, Pect. minor(?), Serratus r. Clavicula r. stärker gekrümmt und etwas verdickt. Hochstand und Verkleinerung der Scapula. Hypertrophie der r. M. cucullaris.

1.—3. Rippe normal. Die 4. Rippe ist dicht hinter der Mamilla unterbrochen, lässt sich als dünne Spange bis zur Axillarlinie verfolgen, von wo aus sie wieder normale Dicke besitzt. Die anderen Rippen normal.

Keine Atrophie der r. Mamilla, nur der Haarwuchs fehlt auf der r. Seite. Lungenhernie.

11. Schlözer: Port. sternocostalis. Pect. minor r. . . . . der ein 5jähriges Mädchen betraf, bei dem ein rechtsseitiger Defekt in der Gegend der 4. Rippe vorhanden war und die Pleurawand an dieser Stelle als muskatnussgrosse, blasenförmige Erhabenheit vorgedrängt wurde.

12., 13., 14. Die Fälle von Thomson waren mir leider nicht im Original erreichbar, aus den Zitaten lassen sie sich nicht deutlich erkennen. Jedenfalls geht aber daraus unzweifelhaft hervor, dass es sich ebenfalls um einseitige kongenitale Defekte der Brustwand mit Pectoralisdefekt, teilweise auch noch anderen der oben erwähnten Missbildungen gehandelt hat.

Dagegen unterscheidet sich Fall

15. von Ritter und Eppinger in einigen wesentlichen Punkten von den bisher angeführten. Es handelte sich dabei mit Sicherheit um eine auf äusseren Druck zurückzuführende Hemmungsmissbildung. Es fehlt die Port. sternocostalis, die Intercostales und der Serratus im Bereich des Thoraxdefektes. Mamilla atrophisch, Haut schlaff und dünn. In der Thoraxwand fehlen die Knorpel der 4. 5. und 6. Rippe: an der 4. und 5. erstreckt sich der Defekt noch weiter nach aussen. An dem regelmässig gestalteten Sternum sind die Ansatzstellen dieser Rippen durch knopfartige Erhebungen angedeutet. Ausserdem findet sich eine ausgedehnte Verkümmerung des gleichseitigen Armes. Er beginnt an einem normalen Schultergelenk mit einem normalen Humeruskopf, dieser setzt sich dann aber in einem einzigen, die ganze Länge des Armes einnehmenden Knochen fort. An Stelle der Handwurzelknochen findet sich ein einziger Schaltknochen und damit artikulierend ein übermässig grosser, sonst normal gestalteter 3 gliedriger Finger. Muskeln, Nerven, Gefässe erscheinen gegen den anderen Arm atrophisch. Dieser stark verkürzte, keilförmige Arm passte nun post partum genau in die Einsenkung der Thoraxwand, woraus der Schluss zu ziehen ist, dass er in utero dauernd dagegen gepresst wurde und so selbst verkümmerte und die Missbildung der Rippen etc. verursachte.

Aus diesem Falle den Schluss zu ziehen, dass die anderen Thoraxdefekte ebenfalls durch den Druck des Armes veranlasst seien, halte ich nicht für angebracht, vielmehr scheint mir die Tatsache, dass wir

hier neben einem relativ geringen Thoraxdefekt eine so hochgradige, von den anderen Fällen gänzlich abweichende Armmissbildung finden, eher für die anderen Fälle eine anderweitige Ursache zu fordern.

Aus diesen Literaturangaben geht wohl ohne weiteres hervor, dass wir es hier mit einer einheitlichen Form des Thoraxdefektes zu tun haben. Charakteristisch ist immer der Defekt der mittleren echten Rippen in der Gegend der Knochenknorpelgrenze, wozu in vielen Fällen sich noch Missbildungen des Sternums und des Schultergürtels gesellen. Mein oben angeführter Fall III schliesst sich den bisher bekannten in jeder Hinsicht an. Ausser in diesen Fällen ist mir eine solche Thoraxmissbildung nicht zu Gesicht gekommen, sie ist also eine typische Begleiterscheinung der Muskeldefekte.

Ähnlich, doch nicht ganz so einfach liegen die Verhältnisse für die zweite Gruppe der Skelettanomalien: die Hypoplasien des Schultergürtels. Wir finden nämlich an der Scapula, um die es sich hierbei hauptsächlich handelt, 2 verschiedene Formen von Abnormität beschrieben, die Verkleinerung und die „Sprengelsche Difformität", den Hochstand der Scapula. Diese letztere Form nun stellt eine relativ häufige Missbildung dar und kommt auch unabhängig von Muskeldefekten vor. Wachter führt in seiner Arbeit im ganzen 45 Fälle an. Von diesen sind nur drei mit Pectoralisdefekt kombiniert und in 2 von diesen finden wir auch Verkleinerung der Scapula, sie gehören also in die andere Kategorie (Wolffheim und Holz).

Die Sprengelsche Difformität charakterisiert sich durch Verschiebung der Scapula nach oben, entweder einfache vertikale Verschiebung, oder kombiniert mit Drehung um eine sagittale (Schrägstellung) oder frontale Axe (Überkippen des oberen Randes nach vorn, Abstehen des Angulus inferior von der Thoraxwand). Die Schrägstellung war mit 2 Ausnahmen eine derartige, dass die Basis von oben aussen nach innen unten verlief, also mit der Wirbelsäule einen nach oben offenen Winkel bildete. Ausserdem war in einer grösseren Reihe von Fällen eine Annäherung der Scapula an die Wirbelsäule zu konstatieren, teilweise recht beträchtlichen Grades. Hinzuzufügen ist endlich noch, dass die Abnormität bis auf 2 Fälle einseitig und nicht hereditär war.

Ganz dieselben Verhältnisse treffen wir nun in der anderen Kategorie an, nur dass hier noch eine Verkleinerung der Scapula in allen ihren Maßen dazutritt. Diese Fälle sind weit weniger zahlreich: Haeckel, Rieder II und III, Bruns und Kredel, Kalischer, Wolffheim, Holz und meine Fälle I und II. Auffallend ist, dass alle diese

Fälle (9) sich mit den Muskeldefekten kombinieren. Demgegenüber steht aber die Tatsache, dass wir in den Fällen von Pulawski, Greif, Bartels, Schlesinger, Treu, meinen Fällen III und IV Muskeldefekte neben einfachem Hochstand der Scapula ohne Verkleinerung finden. Es ist demnach sehr zweifelhaft, ob wir es hier mit 2 verschiedenen Missbildungen zu tun haben, dagegen scheint mir eine andere Auffassung beachtenswert. Wir finden beim Hochstand der Scapula dieselbe Kombination von kongenitalem Auftreten, Einseitigkeit und Mangel der Heredität, wie wir sie noch als für die Muskeldefekte charakteristisch kennen lernen werden. Vor allem die Einseitigkeit und mangelnde Heredität, ein Verhalten, das diese beiden Abnormitäten von allen anderen kongenitalen Missbildungen scharf unterscheidet, scheint mir darauf hinzuweisen, dass wir für beide eine analoge Ursache zu suchen haben. Wir würden es dann mit 2 parallel gehenden Erscheinungen zu tun haben, die einzeln, aber auch an demselben Individuum gemeinsam vorkommen können. Im letzterem Falle handelt es sich meist um sehr schwere Missbildungen, bei denen auch noch eine Reihe anderer Defekte zu verzeichnen sind.

Die Annahme einer der für die Pectoralisdefekte analogen Ursache bringt mich in Gegensatz zu den bisherigen Autoren. Es stehen sich dort in der Frage der Ätiologie 2 Anschauungen gegenüber: Sprengel nimmt an, dass der Fötus in utero infolge Fruchtwassermangels eine abnorme Lagerung angenommen habe, nämlich die Arme in Pronationsstellung auf den Rücken gelegt. Die dadurch bedingte abnorme Schulterhaltung sei dann durch Sekundärkontraktur des Cucullaris und Levator scapulae zu einer dauernden geworden. Er stützt sich dabei auf einige Fälle, in denen diese Haltung post partum tatsächlich beobachtet wurde, und setzt die Anomalie in Analogie zu den Knie- und Hüftgelenkluxationen. Demgegenüber leitet Schlange die Missbildung von amniotischen Verwachsungen des Cucullaris mit Sekundärkontraktur ab, geleitet von dem Vergleich der Entstehung des Caput obstipum durch Verwachsung und Kontraktur des Sternocleidomastoideus. Für die angenommene Kontraktur des Cucullaris scheinen mir aber in der Literatur durchaus nicht die nötigen Beweise erbracht zu sein. Von einer typischen Kontraktur des Cucullaris und Levator anguli scapulae berichtet nur Eulenburg in einem Falle. Zeichen von amniotichen Verwachsungen werden nirgends berichtet. Auch die abnorme Armhaltung Sprengels kann ich nicht als beweisend für seine Hypothese ansehen, denn bei einer primären Störung der Entwicklung der oberen Extremität könnte sie doch ebensogut Folge wie Ursache sein. Andere für Fruchtwassermangel charakteristische Erscheinungen vermag er nicht anzuführen, denn dass die Schwester eines

seiner Patienten an einer kongenitalen Hüftgelenkluxation litt, wird man doch wohl kaum als einen vollgültigen Beweis ansehen können.

Erwähnen möchte ich noch die Hypothese von Kausch, wonach ein partieller Defekt der unteren Cucullaristeile Ursache des Schulterhochstandes sein soll. Kausch stützt sich dabei auf 3 Fälle, bei denen er beides nebeneinander gefunden hat. Für sehr wahrscheinlich kann ich seine Annahme nicht halten und zwar aus folgenden Gründen:

1. Ist der Schulterhochstand in den meisten Fällen ein so hochgradiger, dass er nicht nur durch das Fehlen der unteren Cucullarisfasern bedingt sein kann.

2. Ist in einigen Fällen der Cucullaris sicher vorhanden gewesen (Wachter, meine Fälle I—IV), in anderen schliesst die Autorität des Autors ein Übersehen eines Defektes aus.

3. Ist mir ein Fall von fehlendem unteren Cucullarisdrittel bekannt, wahrscheinlich kongenitaler Natur, in welchem kein Schulterhochstand eingetreten ist.

4. Das Bild des Schulterhochstandes ist sogar völlig unabhängig vom Muskeldefekt, z. B. die Bilder unseres Falles mit Serratusdefekt sehen denen des Wachterschen Falles ohne Serratusdefekt zum Verwechseln ähnlich. Unter dem Eindruck unserer Fälle war es naheliegend, dem Serratus eine Hauptrolle zuzuschreiben; ich bin davon abgekommen, weil es sich zeigte, dass die Sprengelsche Difformität ganz unabhängig ist von der Anordnung der Muskeldefekte. Ich kann deshalb auch die Hypothese von Kausch nur ablehnen.

Ein weit einheitlicheres Bild gewinnen wir wieder, wenn wir uns zur dritten Begleiterscheinung aus dem Gebiete des Skelettsystems, der Handmissbildung, wenden.

Ein Blick auf die Literatur wird dies beweisen.

1. Berger: Defekt der Port. sternocostalis und des Pect. minor r. . . . . Überdies ist ein angeborener Fehler der r. Hand vorhanden: Schwimmhautbildung und Verkürzung der mittleren 3 Finger, die nur aus 2 Phalangen, einer längeren und einer kürzeren zusammengesetzt sind.

2. Poland: Port. sternocostalis, Pect. minor, Serratus. . . . . In Polands Falle fehlten sämtliche Mittelphalangen und eine Schwimmhaut reicht bis zum Interphalangealgelenk, so dass nur 1 Phalange frei war.

3. Bruns und Kredel: Pect. major und minor, Serratus l. . . . . An einem 12jährigen Knaben fand der Vortragende eine partielle Syndaktylie zwischen Zeige- und Mittelfinger der l. Hand und eine Flexionskontraktur des 4. und 5. Fingers derselben Seite.

4. Benario: Pector. major und minor r.

R. obere Extremität etwas atrophisch, um 4 cm verkürzt. R. Hand 4,5 cm verkürzt. Karpal- und Metakarpalknochen normal, dagegen be-

stehen die Finger nur aus 2 Phalangen, deren eine der Grösse der 1. Phal. die andere der der 3. Phal. entspricht. Alle Finger, mit Ausnahme des normal entwickelten Daumens, untereinander verwachsen, und zwar 3. u. 4. Finger durch fleischige Substanz bis zum Nagelbett, der 2. und 5. durch interdigitale Membranen bis zum Interphalangealgelenk. Nagelsubstanz an 2., 3., 4. Finger stark hypertrophisch, während am 5. Finger eine Nagelanlage fehlt.

5. Guttmann: Pect. major und minor r.

Geringe Entwicklung der Muskulatur des r. Armes, starke Verkürzung der Hand, deren Finger in ihren Grund- und Mittelphalangen durch Schwimmhautbildung verwachsen sind.

6. Peiper: Port. sternocostalis, Pect. minor, ein Teil des Serratus und Latissimus l.

Die l. Hand ist schwächer entwickelt als die rechte und zeigt Flughautbildung.

7. Treu: Port. sternocostalis und Pect. minor r.

Arm um 4,3 cm verkürzt. Carpus und Metacarpus normal. Daumen gut entwickelt mit normal beweglichen Gelenken, nur mit verkümmertem Nagel. An allen übrigen Fingern fehlt 1 Phalanx (Mittelphal). Die beiden Phal. des Zeigefingers bilden miteinander einen ulnarwärts offenen Winkel von 130 °, die des Mittelfingers desgl. v. 120 °, die des 4. einen radialwärts offenen von 140 °. Metacarpophalangeal-Gelenke gut beweglich, Interphal.-Gelenke wenig. Die Finger sind ausserdem durch Schwimmhäute miteinander verbunden, die bis zur Basis der 1. Phal. oder bis zum Interphalangeal-Gelenk reichen. Muskulatur und Sensibilität intakt.

8. Sklodowski: Port. sternocostalis und Pect. minor r.

R. Hand kürzer und schmäler.

Länge r. 12 cm, l. 18 cm,
Breite „ 8 „ „ 10 „

Carpus und Metacarpus normal. Besonders missgestaltet sind der 2. u. 3. Finger, an welchen das 2. Glied fehlt. Der 4. Finger besitzt zwar alle Glieder, aber die Gelenke zwischen ihnen sind starr. Der 5. Finger ist beinahe normal. Alle Finger durch Schwimmhaut verbunden, die am 1. 2. 3. Finger bis zum Interphalangeal-Gelenk, am 4. Finger bis zum II. und am 5. Finger bis zum I. Interphalangealgelenk reicht. Nägel am 1. und 5. Finger ziemlich normal, am 4. hypertrophisch, am 2. und 3. missgestaltet und nicht glatt.

9. Hofmann: Port. sternocostalis r.

Arm um 7 cm, Hand um 5 cm verkürzt. Sämtliche Finger in Klauenhandstellung durch Volarflexion der III. Phal. Am Zeigefinger die mittlere, sehr kleine Phal. mit der III. ankylosiert, das Gelenk mit der I. sehr schlaff. Das Gleiche gilt vom Mittelfinger. Der Ringfinger zeigt eine grössere mittlere Phal. und geringe Beweglichkeit in den Interphalangeal-Gelenken. Am 5. Finger, der am stärksten volar flektiert ist, ist eine mittlere Phal. überhaupt nicht zu fühlen. Die erste Phal. ist länger als die der übrigen Finger. Schwimmhaut zwischen 2.—4. Finger bis zur Mitte der 1. Phal. am 5. bis zum distalen Ende derselben.

10. Stintzing: Pector. major und minor l.

Finger mit Ausnahme des Daumens verkümmert und durch Schwimmhäute vollständig bis zur Endphalanx miteinander vereinigt, nur längs des Nagelbettes getrennt. Die Endphal. und Mittelphal. auf $^1/_2$ der Länge reduziert, die Basalphal. auf $^3/_4$. Auch die Handwurzel ist bedeutend kleiner, ebenso der Daumen kürzer und schmäler.

11. Abercrombie: Pect. major und minor.

Alle Finger mit Ausnahme des Daumens sind durch Schwimmhäute teilweise verbunden.

12. Young: Pect. major und minor.

Zeige- und Mittelfinger sind durch eine Kommissur verbunden.

13. Thomson: Pect. major und minor.

Hand kürzer und schmäler, besonders die 2. und 3. Phal. sind kleiner. Schwimmhaut zwischen 2. und 3., 4. und 5. Finger bis zur Mitte der II. Phal., zwischen 3. u. 4. Finger bis zum 1. Interphal.-Gelenk. Das Endglied des Mittelfingers steht in Volarflexion, die II. Phal. des Ringfingers zeigt eine Fraktur.

14. Joachimsthal: Port. sternocostalis und Pect. minor r.

Handgelenksgegend etwas verschmälert. Handwurzel normal. Von den Metacarpi ist nur der 1., 4. u. 5. annähernd normal entwickelt. Zwischen dem 1. und 4. spannt sich eine dehnbare, schwimmhautähnliche Falte, in welcher noch Rudimente zweier Metakarpalknochen fühlbar werden. Nur 1., 4. und 5. Finger ausgebildet. Der Daumen besitzt 2 Glieder und einen wohlgebildeten Nagel, die beiden letzteren, ebenfalls mit Nägeln ausgestattet, sind durch Syndaktylie miteinander verbunden. Beide sind gegen die Metacarpi radial um 150^0 abgeknickt, der 4. Finger $^1/_2$ cm kürzer als der 5.

Röntgenbild. Vorderarm, Handwurzel normal, Metacarpi verkürzt, am wenigsten der 5. Daumenphal. ebenfalls verkürzt, der 4. Finger zeigt nur einen, am Ende trommelschlägelartig verdickten, relativ langen Knochen, der 5. Finger nur 2 stark verkürzte Phalangen.

Den hier angeführten Fällen schliessen sich die Befunde meiner Fälle II und III vollkommen an, der Fall II speziell zeigt eine weitgehende Übereinstimmung mit der Joachimsthalschen Beobachtung, nur ist bei ihm die Störung noch bedeutender und erstreckt sich bis auf die Karpalknochen.

Alle Angaben sprechen, wie ich glaube, mit Sicherheit dafür, dass wir es mit einer einheitlichen Entwicklungsstörung zu tun haben. Wir finden das Knochengerüst der Hand in den meisten Fällen in charakteristischer Weise deformiert. Einmal ist der distale Abschnitt der Handskeletts (Metakarpen und Phalangen) hauptsächlich betroffen und ausserdem vorwiegend die 3 mittleren Finger, während der Daumen und nächst ihm der kleine Finger relativ normal sind.

Bemerkenswert ist auch, dass die Endphalangen häufig

noch erhalten waren, wenn auch rudimentär, während die Mittelphalangen fehlten.

Eine Beteiligung des Carpus wurde nur in meinem Falle II beobachtet, der überhaupt die am weitesten gehende Missbildung zeigt; auch in diesem Falle war sie aber gegenüber den distal gelegenen Knochenteilen geringfügiger.

Ausser diesen 16 Fällen finden wir bei Pectoralisdefekten noch 2 mal Abnormitäten der Hand angeführt, nämlich einen Fall von Ritter, in dem der Arm in einen einzigen Finger auslief, und einen von Little, in dem intrauterine Amputation des Vorderarmes bestand. Letztere Erscheinung finden wir ja auch sonst ohne Beziehung zu irgend welchen anderen Missbildungen, wir brauchen ihr hier also nicht mehr Bedeutung beizulegen, als einem zufälligen Ereignis. Der Fall von Ritter ist schon oben bei Gelegenheit der Besprechung der Thoraxdefekte in seiner Sonderstellung gewürdigt worden.

Erwähnenswert ist noch eine Missbildung die sich bei einem Falle von Wolff fand. Es handelte sich dabei um Defekt des Biceps femoris mit ausgedehnter Flughautbildung zwischen l. Ober- und Unterschenkel, in die auch die Muskulatur mit einbezogen war. Dabei zeigte der l. Fuss folgende Verbildung: Er ist in toto kümmerlich entwickelt, in Equinusstellung. Die 2. und 3. Zehe fehlen, von den Metatarsen der 3. Die grosse Zehe artikuliert mit einen sehr verbreiterten Metatarsus, der wohl als eine Vereinigung des 1. und 2. Metatarsus angesehen werden muss. Die grosse Zehe in Valgusstellung.

Zwischen Metatarsus 1 und 4 besteht eine tiefe bis an die Tarsalknochen reichende, durch Haut und sämtliche Weichgebilde gehende, den ganzen Mittelfuss in 2 gesonderte Hälften teilende Einkerbung. Der r. Fuss ist ein Klumpfuss; die l. Hand normal. Die r. Hand zeigt Syndaktylie des 2.—4. Fingers in Gitterform, d. h. nur die distalen Enden sind verwachsen, die Basen frei. Ausserdem Phalangendefekte: am 3. Finger II. und III. Phal., am 2. Finger III. Phal., am 4. Finger III. Phal., die II. ist um die Hälfte verkürzt. Die Nägel des 2.—4. Fingers sind rudimentär.

Trotz grosser Ähnlichkeit auf den ersten Blick kann dieser Fall doch nicht den oben angeführten gleichgestellt werden. Einmal ist nicht nur die eine, gleichseitige Extremität, der l. Fuss befallen, sondern auch die r. Hand und auch der r. Fuss sind missbildet, aber auch die Art des Defektes ist abweichend. Wohl sind auch hier die mittleren Zehen am stärksten betroffen, abweichend ist aber das völlige Fehlen von 2 Zehen und 1 Metatarsus, während die anderen im wesentlichen normal sind, besonders jedoch das Fehlen der Schwimmhautbildung. An der r. Hand ist diese ja vorhanden, aber in ganz anderer Form; ausserdem findet sich hier vorwiegend ein Defekt der Endphalangen, nicht wie in den obigen Fällen der Mittelphalangen.

Sonst habe ich in der Literatur der Skelettmuskeldefekte keinen Fall finden können, der hier in Betracht käme. Auch bei den Augenmuskeldefekten findet sich Handmissbildung, aber selten und in anderer Form, vor allem doppelseitig oder an Hand und Fuss. Von den so häufigen Formen der Hyper- und Syndaktylie sind unsere Fälle von vornherein getrennt dadurch, dass diese fast ausschliesslich doppelseitig auftreten und besonders erblich sind. Ausserdem ist die Form auch eine durchaus verschiedene, wie ich hier wohl kaum näher darzulegen brauche.

Wir haben also auch hier eine wohl umschriebene typische Begleitmissbildung der Muskeldefekte vor uns.

Eine gleiche erkennen wir in der sogenannten „Flughautbildung". Wir finden sie in der Literatur in 10 Fällen beschrieben und zwar so übereinstimmend, dass ich die Autoren nicht einzeln zu zitieren brauche. Es handelte sich in allen Fällen um eine in der Grösse verschiedene, ziemlich dünne Hautfalte, die sich zwischen Oberarm und Thorax ausspannte. Sie begann am Oberarm etwa in der Gegend, in der sich normal der Pectoralisansatz befindet, und lief in der Thoraxhaut in der Gegend der 2.—4. Rippe aus. Übereinstimmend berichten alle Autoren, dass sich in dieser Hautfalte bald mehr, bald weniger derbes, sehniges Gewebe befunden habe, meist in der Form eines festen Stranges. Nach der Lokalisation der Hautfalte an der Stelle des fehlenden Pectoralis muss man natürlich geneigt sein, in ihr ein Rudiment dieses Muskels zu suchen, doch haben sich Muskelfasern in keinem Falle nachweisen lassen, weder durch Palpation noch Elektrizität, noch bei Durchtrennung. In meinem Falle II finden wir noch eine zweite Hautfalte, die vom Angulus inferior scapulae zur Haut der Lendengegend sich hinzog und ebenfalls einen Strang derben Gewebes enthielt. Es fehlte in diesem Falle der Latissimus dorsi. Sonst finden wir Flughautbildung nur noch einmal erwähnt, zwischen Ober- und Unterschenkel bei Defekt des Biceps femoris, in jenem Falle von Wolff, dessen ich bei der Frage der Handmissbildung schon gedachte. Es handelte sich hier aber um eine grosse dreieckige, vom Calcaneus bis zum Tuber ischii reichende, bis 2 cm dicke Platte, in der sich Muskeln, Sehnen und Nerven nachweisen liessen. Also ein von unseren Befunden ganz abweichendes Verhalten, das im Verein mit anderen Missbildungen an demselben Individuum zweifellos als durch äussere Schädlichkeiten bedingte Hemmungsbildung aufgefasst werden muss.

Endlich bestand noch eine den anderen Fällen ganz analoge Flughautbildung in der Achselhöhle bei meinem Falle I, wo gleichzeitig der Serratus fehlte.

Die weitaus häufigste Begleitmissbildung, die fast bei keinem Falle

der Pectoralisdefekte vermisst wird, ist endlich die trophische Störung der Haut.

Fast stets finden wir die Angabe, dass die Haut abnorm dünn und gespannt gewesen sei, sehr häufig wird auch ein völliges Fehlen des Panniculus adiposus angeführt. In vielen Fällen erscheint auch schwächere oder fehlende Behaarung der betreffenden Brustteile und der Achselhöhle unter den Symptomen, 2 mal wird dagegen gerade stärkere Behaarung der defekten Seite angegeben.

Meist erstreckt sich diese Atrophie auch auf die Mamma und Mamilla. Dass die Mamilla eingezogen, kleiner und pigmentärmer sei, sowie dass sie höher und der Mittellinie näher stehe (letzteres eine mechanische Folge der dünneren und gespannten Haut), finden wir fast in allen Fällen bemerkt. Nur einmal finden wir sie als normal, 3 mal nach unten verschoben angegeben. Angaben von völligem Fehlen der Mamma weist die Literatur in 8 Fällen auf, auch in meinen Fällen II und III war keine Spur von Drüsengewebe aufzufinden.

Ausser bei Pectoralisdefekten habe ich Hautstörungen mit gleicher Lokalisation und einem gleichen Symptomkomplex nicht auffinden können.

Nach Abschluss dieser Einzelbesprechung der bei Pectoralisdefekt auftretenden Begleitmissbildungen möchte ich noch darauf hinweisen, dass diese gewöhnlich nicht vereinzelt auftreten, sondern sich bei demselben Individuum meist mehrere vereinigt finden. Dies muss natürlich die Auffassung eines gemeinsamen Ursprungs aller Anomalien unterstützen. Eine Tabelle wird dies am besten veranschaulichen, wir werden dabei sehen, dass von den Fällen, in denen nur eine solche Abnormität auftrat, ein Aufsteigen bei zu hochgradigen Störungen der ganzen Seite sich verfolgen lässt (s. Tabelle).

Es wird dem Leser jetzt auch verständlich werden, warum ich meine Fälle II und III als typisch bezeichnete. Sie vereinigen eben fast alle Begleiterscheinungen der Thoraxdefekte und es sind nur wenige Fälle bekannt, die sich ihnen darin vergleichen lassen.

Zur Charakteristik der Gruppe sind aber nun vor allem noch 2 Punkte von grosser Wichtigkeit, die die Einheitlichkeit aller Fälle erst klar hervortreten lassen: dies ist einmal die Einseitigkeit und zweitens das Fehlen der Heredität. Zwei sehr eigenartige Punkte, die zuerst auffallend wirken müssen, ist doch gerade Erblichkeit und Doppelseitigkeit sonst ein Charakteristikum der Missbildungen. Es lässt sich aber mit Bestimmtheit nachweisen, dass dies hier nicht der Fall ist. Unter den beschriebenen Muskeldefekten kommen beide Fälle überhaupt nur sehr selten vor und es

Autor	Pector. major: P. clavic.	Pector. major: P. sternocost.	Pector. minor	Andere Muskeldef.	Thoraxdefekt	Hochstand d. Scapula	Handmissbildg.	Flughaut	Mammadefekt
Berger		+	+				+		
Young		+					+		
Aberchrombie		+	+				+		
Schmidt . . .	+	+	+					+	
Zimmermann .		+	+					+	
Poland . . .		+	+	+			+		
Stintzing. . .		+	+				+		
Hofmann. . .		+					+		
Volkmann . .	+	+			+				
Schlözer . . .		+	+		+				
Ritter		+	+		+		+		
Ried		+	+		+				
Guttmann . .	+	+	+				+	+	+
Benario . . .	+	+	+				+	+	
Sklodowski. .		+	+				+	+	
Rieder I . . .		+	+		+	+		+	
Rieder III . .		+	+	+	+	+			
Schlesinger .		+	+		+	+			
Frickhöffer. .		+			+				+
Froriep . . .		+	+		+				+
Bartels . . .		+	+	+	+	+			
Seitz		+	+		+				+
Thomson. . .	+	+	+		+		+		+
Häckel. . . .	+	+	+	+	+	+			+
Treu.	+	+	+			+	+	+	
Greif	+	+	+	+		+	+		+
Pulawski . .		+	+	+	+	+		+	
Rieder II. . .		+	+	+	+	+		+	
Mein Fall II .		+	+	+		+	+	+	+
Mein Fall III .		+	+		+	+	+	+	+
Bruns u. Kredel	+	+	+	+		+	+	+	
Kalischer . .	+	+	+	+		+	+	+	+
32	10	32	28	10	16	13	17	13	10

lässt sich dann fast stets zeigen, dass es sich in dem betreffenden Fall um von unserem Typus abweichende Krankheitsbilder handelt.

Angaben über Heredität finden sich meines Wissens nur in einem Falle von Fürstner, bei Greif und in meinem Falle IV. Bei Fürstner handelt es sich um einen doppelseitigen Defekt des Quadriceps femoris verschiedenen Grades bei 2 Geschwistern, der ohne sonstige Begleitmissbildungen verlief. Dabei zeigte die Unterschenkelmuskulatur in beiden Fällen Herabsetzung der Kraft; auf elektrische Reize reagierte das Peroneusgebiet qualitativ normal, aber schwächer. Fürstner selbst fast seinen Fall auf als „kongenitalen Defekt mit Disposition zur Dystrophie"! Mein Fall IV zeigt einen isolierten Cucullarisdefekt ohne sonstige Störungen, gehört also auch wohl nicht in unsere Gruppe. So bleibt von Pectoralisdefekten nur der Fall von Greif bestehen, der tatsächlich eine Ausnahme zu bilden scheint, da er ganz das typische Bild unserer Entwicklungsstörung zeigt und sich bei dem Vater und Bruder des Autors in gleicher Weise entwickelt findet, während dieser selbst an einer Schwäche der Pectorales der einen Seite leidet. Aus diesem einen Fall aber weittragende Schlüsse zu ziehen, scheint mir angesichts der grossen Zahl der entgegengesetzten Befunde doch sehr gewagt.

Doppelseitigkeit des Defektes finden wir nur in einem typischen Falle von Pectoralisdefekt angegeben bei von Noorden, der Defekt des Pect. major und minor r., der Port. sternocostalis und des Pect. minor l. beobachtete. Die anderen Fälle, in denen Doppelseitigkeit beobachtet wurde, tragen ein durchaus anderes Gepräge. In dem Falle von Geipel fehlten bei einem kleinen Mädchen Pect. major, Serratus, Deltoideus, Supra- und Infraspinatus, Biceps, Triceps und Brachialis internus auf beiden Seiten. Dazu gesellte sich noch Mangel der Muskulatur des r. Beines, Pes equinus paralyticus r. und Manus varae. Jedenfalls ein von unseren Befunden durchaus verschiedenes Bild. Im Falle Linsmayers finden wir bei einem 67jährigen Manne das vollständige Bild der progressiven Muskeldystrophie. Es fehlen Port. sternocostalis, Serratus, Cucullaris, Rhomboidei, geschwächt sind Latissimus und Levator scapulae beiderseits. Beim doppelseitigen Fehlen des Cucullaris im Falle Erbs finden wir angegeben, dass der Zustand im 12. Jahre zuerst bemerkt wurde und seitdem zugenommen habe, besonders im 19. Jahre (bei der Vorstellung war Pat. 20 Jahre alt). Sonstige Missbildungen bestehen nicht, aber recht erhebliche Funktionsstörungen. Ob es sich hier nicht um einen Fall von Dystrophie handelte, wagte selbst Erb nicht auszuschliessen. Ganz analog ist der Fall I von Kausch.

Füge ich endlich noch hinzu, dass unsere Fälle von Pectoralisdefekt fast immer, trotz der erheblichen Missbildungen, mit auffällig geringen Funktionsstörungen verlaufen, im Gegensatz zu den später erworbenen Atrophien, so meine ich alle wichtigen Momente

erwähnt zu haben. Gestützt auf diese letzten Symptome glaube ich auch die Zugehörigkeit derjenigen Fälle von Pectoralisdefekten zu dieser Gruppe behaupten zu können, in denen ausser der Hautatrophie keine weitere Entwicklungsstörung als Begleiterscheinung sich vorfindet. Die Muskeldefekte bilden zusammen mit der trophischen Störung der Haut die in den leichteren Fällen allein auftretenden Symptome einer Entwicklungsstörung, die in den schwereren Fällen auch noch die anderen oben angeführten Missbildungen im Gefolge hat.

Wenn ich mich im Vorhergehenden bemüht habe, die Pectoralisdefekte als eine scharf umrissene Gruppe aus der Reihe der übrigen Muskeldefekte zu sondern, so möchte ich sie damit keineswegs in schroffen Gegensatz zu diesen stellen. Die Defekte anderer Skelettmuskeln sind aber nur zu selten und vor allem klinisch zu wenig beobachtet, als dass wir sie jetzt schon in ein System zu bringen vermöchten. Die meisten Beobachtungen wurden auf dem Seziertisch gemacht und sie betrafen Muskeln, deren Fehlen intra vitam kaum in Erscheinung treten konnte, wie der Quadratus femoris, die Gemelli, der Omohyoideus etc. Die wenigen Fälle, in denen bisher klinische Beobachtungen vorliegen, sprechen diesen Defekten eine ähnliche Rolle zu wie denen der Pectorales, denn wir finden auch hier Einseitigkeit, vereinzeltes Auftreten und geringe Funktionsstörung. Als Beispiel möge die Krankengeschichte meines Falles IV mit isoliertem Deltoideusdefekt dienen. Von charakteristischen Begleitmissbildungen habe ich bisher nichts entdecken können. Möglich ist, dass das von Kausch beobachtete gemeinsame Vorkommen von Cucullarisdefekt und Scapula-Hochstand einen solchen Fall darstellt.

Sehen wir uns nun unsere Gruppe auf ihre Stellung unter den kongenitalen Missbildungen etwas näher an, so ergibt sich, dass sie fast völlig allein steht. Geschieden ist sie von fast allen durch die schon so oft hervorgehobenen Merkmale der Einseitigkeit und fehlenden Erblichkeit. Die einzige Gruppe, die ihr dabei an die Seite gestellt werden kann, ist der angeborene Hochstand des Schulterblattes. Wie ich schon oben ausführte, scheint mir deshalb für beide Störungen eine ähnliche Ursache wahrscheinlich zu sein. Ich möchte also die Annahme von Kausch, dass der Scapula-Hochstand nur eine Sekundärerscheinung sei infolge des Fehlens des unteren Cucullarisbündels und des dadurch bedingten überwiegenden Muskelzuges nach oben, ebensowenig annehmen, wie die Hypothese einer Kontraktur der Schulterheber (obere Cucullarisbündel und Levator scapulae).

Eine andere gut umschriebene Gruppe von kongenitalen Defekten, mit denen unser Gegenstand in Vergleich treten könnte, sind die Beweglichkeitsdefekte der Augen. Wir haben es hier aber durchaus

nicht allein mit Muskeldefekten zu tun, vielmehr vereinigt diese Gruppe alle Störungen des Nerv-Muskelapparates in sich, die die Bewegungen der Augen beeinträchtigen. Wie oft diese Störungen primär im Muskel lokalisiert sind, ist bei der verborgenen Lage der Augenmuskeln schwer nachzuweisen. In vielen Fällen ist es direkt auszuschliessen, da die Beobachtung gemacht wird, dass die Muskeln für bestimmte Bewegungen brauchbar sind, für andere nicht, dass z. B. der Rectus internus bei der Konvergenz tätig ist, beim Blick zur Seite aber versagt. Ein Anhaltspunkt ist dann gegeben, wenn zugleich Gesichtsmuskeln mitbetroffen sind; man kann dann aus ihrem Verhalten einen Rückschluss auf die Augenmuskeln ziehen. In den wenigen bekannten Fällen waren die Defekte doppelseitig, ohne typischen Sitz, ohne Hautstörungen; von anderweitigen Komplikationen werden nur einmal Knochendefekte erwähnt. Also ein durchaus von unseren Befunden abweichendes Bild. Die Beweglichkeitsdefekte der Augen werden in den meisten Fällen als doppelseitig, symmetrisch und hereditär bezeichnet. Es ist aber auch eine Anzahl einseitiger Fälle beschrieben. Ob sich bei einer späteren Teilung der Gruppe, die jetzt noch Störungen im Kerngebiet, im Nervenverlauf, in der Vereinigung von Nerv und Muskel und im Muskel selbst umfasst, nicht vielleicht herausstellt, dass gerade diese einseitigen Fälle auf Muskeldefekte zurückzuführen sind, lasse ich dahingestellt; unmöglich scheint es mir nicht.

Der Begriff „Entwicklungsstörung“ ist für uns ja vorläufig ein sehr vager, kaum mehr als ein blosses Wort. Ein Versuch, ihn nach den Angaben der Entwicklungsgeschichte näher zu präzisieren, schlug leider fehl. Unsere Kenntnisse der Entwicklung des Muskelsystems sind noch sehr unvollständig, so dass sich über ihre Störungen erst recht nichts Positives sagen lässt. Nach den Angaben von Lewis erhält das System der Muskulatur seine bleibende Form zur Zeit, wenn die Embryonen von 13 mm zu etwa 30 mm Länge heranwachsen, d. h. etwa in der 5.—10. Woche des Embryonallebens. Bei einem Embryo von 3,5 mm Länge mit 13 Urwirbeln fand Lewis noch keine Extremitätenanlage. Bei einem anderen mit 14 Urwirbeln war eine solche vorhanden; woher die Zellen stammten, liess sich nicht entscheiden. Ob die Myotome dazu beitragen, blieb zweifelhaft. Nerven waren zu dieser Zeit noch nicht vorhanden. Ein Embryo von 9 mm ($4^1/_2$ Wochen) wies einen Plexus brachialis auf, dessen Nerven sich bis zum Ellenbogen erstreckten. Bei einem weiteren Objekt von 10,5 mm Länge (5 Wochen) waren die Anlagen der Pectorales noch vereinigt, bei einem solchen von 16 mm = 6 Wochen getrennt; der Pect. minor erstreckte sich vom Processus coracoideus zur 2.—4. Rippe, der Pector. major liess 2 Portionen erkennen, seine Ansätze befanden sich am medialen Drittel

der Clavicula, dem Sternum und der 1.—6. Rippe. Eine primäre Störung der Entwicklung dieser Muskeln müsste demnach in eine sehr frühe Zeit des Embroynallebens fallen.

Welcher Art diese Störung ist, darüber lässt sich zur Zeit garnichts sagen. Wenn man von „mangelnder Vitalität des Muskelgewebes", von „fehlendem Entwicklungstrieb" spricht, so bedeutet das im Grunde auch nicht mehr, ich wenigstens kann mir von der Bedeutung dieser Worte keine klare Vorstellung machen.

Eine Anzahl von Autoren hat die Schuld in dem Ausbleiben der Vereinigung von Nerv und Muskel, resp. in der Aplasie der motorischen Zentren gesucht. Von anderer Seite hat man als Gegenbeweis den Fall von v. Leonowa angeführt, in dem trotz Fehlens der vorderen Wurzeln eine vollkommene Ausbildung der Muskulatur stattgefunden hatte. Dies aber als Beweis für die Unabhängigkeit der Muskelentwicklung vom Nervensystem geltend zu machen, scheint mir nicht erlaubt. Herbst weist nämlich in seiner Arbeit „Über formative Reize in der tierischen Ontogenese" auf Befunde hin, aus denen gerade das Gegenteil folgt. Bei einem neugeborenen Kalbe, dem das Rückenmark vom 1. Brustwirbel ab fehlte, ebenso wie die entsprechenden Nerven, fand sich, dass auch alle dem Verbreitungsgebiet der fehlenden Nerven angehörigen Muskeln nicht angelegt waren; alle übrigen Gewebe waren normal entwickelt. Dasselbe Verhältnis zeigte sich noch in 2 anderen Fällen; in dem einen, in dem die Nerven vom 11. Thorakalnerv ab fehlten, fand sich, dass „am Bauche nur diejenigen Partien sichtbar waren und rot gefunden wurden, welche noch von den Rückgratsnerven Fäden erhielten, und dass an den Stellen, wo die Nerven fehlten, die Muskeln sogleich verschwanden". Herbst bringt die Entwicklung der Muskulatur mit der Funktion der Spinalganglien in Zusammenhang, von denen Zweige sich den motorischen Nerven zugesellen. Die Spinalganglien waren aber in dem Falle v. Leonowas intakt geblieben. Experimentell sucht er den Beweis zu führen mit der Entdeckung, dass die Regeneration eines Tritonbeines stattfindet trotz Zerstörung des Lendenmarks und nur ausbleibt, wenn auch die Spinalganglien vernichtet werden.

Bei unserer Annahme, dass die Muskeldefekte und die Begleitmissbildungen desselben Ursprungs sind, bedarf es indessen dieses Gegenbeweises gar nicht, denn es ist einleuchtend, dass ein Fehlen der motorischen Zentren nicht genügt, um Skeletthypoplasien zu erklären.

Worin nun die Ursache dieser Entwicklungsstörung liegt, vermag ich, wie gesagt, nicht anzugeben. Das Wahrscheinlichste ist wohl, dass bei den komplizierten Verschiebungen, die im Gebiet der Anlage gerade

der oberen Extremität alle Teile durchmachen, eine abnorme Lagerung und dadurch ein abnormes Wachstum stattfindet.

Die Annahme, dass unsere Abnormität durch äussere Schädlichkeiten, die in utero gewirkt haben, bedingt sei, vermag ich nicht zu teilen. Denn es scheint mir schwer begreiflich, wie der Druck eines Uterustumors oder einer Extremität bei Fruchtwassermangel in allen Fällen solche gleichmässigen und typischen Störungen hervorbringen sollte. Ausserdem spricht die Art der Missbildung entschieden gegen eine solche Entstehung, warum sollten dann z. B. gerade der 2., 3. u. 4. Finger in ihren mittleren Phalangen betroffen worden sein, während die exponierteren, der 1. und 5., weit weniger geschädigt erscheinen? Warum finden wir so selten Fehlen der Armmuskeln und so häufig das des Serratus, der doch geschützt genug liegt?

Dass ich auch an einen Zusammenhang der Pectoralisdefekte mit der Dystrophia musculorum progressiva nicht zu glauben vermag, ergibt sich nach allem Gesagten wohl von selbst. Die Dystrophie ist exquisit doppelseitig und erblich, sie zeigt nicht die charakteristischen Begleitmissbildungen und geht mit beträchtlichen Funktionsstörungen einher. Dass unter den Muskeldefekten sich Fälle befinden, die den Gedanken an Dystrophie nahe legen, habe ich bereits oben erwähnt; ich bemühte mich dort aber auch nachzuweisen, dass gerade diese Fälle nicht den Typus unserer Defekte zeigen. Die histologischen Untersuchungen, auf die Bing in seiner Arbeit so grosses Gewicht legt, haben bisher ein greifbares Resultat nicht ergeben; unsere Kenntnisse der pathologischen Histologie der Muskeln sind meiner Ansicht nach auch noch zu unvollkommen, als dass wir in Kürze auf diesem Wege Klarheit zu erlangen hoffen dürften. Mich ausführlicher auf diesen Gegenstand einzulassen, verbietet mir der Raum, die in Betracht kommenden Punkte finden sich in Bings Arbeit eingehend besprochen. Ich möchte nur noch kurz einen Fall erwähnen, der Muskeldefekte und Dystrophie in eigenartiger Kombination zeigt.

Die Mutter einer Patientin mit typischer Dystrophia musculorum progressiva kam wegen hochgradiger Phthise in Behandlung. Es wurde bei der Untersuchung eine einseitiger Defekt der Port. sternocostalis und Andeutungen von Schwäche im Cucullaris festgestellt. Diese Schwäche sowie die Brustveränderung soll sich nach Angabe der Pat. erst in den letzten Monaten eingestellt haben, als schon die letzten Beschwerden in den Lungen auftraten. Die nach dem Tode der Pat. vorgenommene Sektion ergab völliges Fehlen der Port. sternocostalis und des Pect. minor auf einer Seite, die Clavikularportion war erhalten. Der Übergang der erhaltenen Partie in die fehlende war nicht ganz scharf; bei mikroskopischer Untersuchung zeigten sich an dieser Stelle einige, aber nur vereinzelte verschmälerte Muskelfasern, im übrigen fehlten im Bereich der Port. sternocostalis die

Muskelfasern ganz, in der Port. clavicularis waren sie erhalten. Die Untersuchung des Cucullaris lieferte keine sicheren Resultate; die anderen Muskeln, insbesondere die Pectorales der anderen Seite, waren normal.

Es ist zweifelhaft, ob dieser Fall so zu deuten ist, dass bei der Mutter eine nur beschränkte Muskeldystrophie vorhanden war, die erst im späteren Lebensalter, besonders unter dem Einfluss der Phthise, manifest wurde und welche in Zusammenhang mit der sehr ausgesprochenen und progredient verlaufenden Dystrophie der Tochter zu bringen war, oder ob bei der Mutter ein kongenitaler Defekt vorlag und die Erkrankung der Tochter damit in keinem Zusammenhang stand.

Am Schlusse meiner Ausführungen angelangt, erlaube ich mir Herrn Professor Müller meinen besten Dank für die Überlassung des Materials und die mannigfachen Anregungen während der Arbeit auszusprechen. Ferner bin ich den Herren Dr. Krieger und Dr. Neubauer für ihre liebenswürdige Unterstützung mit Rat und Tat zur wärmsten Dankbarkeit verpflichtet.

Literatur.

Die kasuistische Literatur über Muskeldefekte findet sich bis 1901 vollständig angegeben in der Arbeit von Bing, Virchows Archiv 170. 1902.

Ausserdem wurden noch benutzt:

1) Gazépy, Deux cas d'ophthalmoplégie congénitale externe. Arch. d'ophthalmol. XIV. 1895. 273.

2) Herbst, Formative Reize in der tierischen Ontogenese. Leipzig 1901.

3) Kausch, Cucullarisdefekt als Ursache des congenitalen Hochstandes d. Scapula. Grenzgebiete. IX. 415.

4) Kunn, Kasuistische Beiträge zur Lehre von den angeb. Beweglichkeitsdefekten der Augen. Deutschmanns Beiträge zur Augenh. XXI. 1897. 57.

5) Lewis, The development of the arm in man. Americ. journ. of anatom. I. 1902. 145.

6) Nussbaum, Nerv und Muskel in Merkel u. Bonnet, Jahrb. f. Entwicklgs.-gesch. 1901.

7) Prietzel, Kasuistische Beiträge zur Lehre von den angeb. Beweglichkeitsdefekten der Augen. Inaug.-Dissert. Freiburg i/B. 1899.

Lebenslauf.

Hermann Otto Steche wurde geboren am 12. Oktober 1879 als Sohn des Fabrikbesitzers Otto Steche in Leipzig-Plagwitz. Er besuchte in Leipzig von Ostern 1886 bis Ostern 1889 die IV. Bürgerschule; von Ostern 1889 bis Ostern 1898 das städtische Thomasgymnasium zu Leipzig, wo er Ostern 1898 die Reifeprüfung ablegte. Dann wandte er sich dem Studium der Medizin zu und bezog zuerst die Universität Freiburg i/B. Am Ende seines vierten Semesters, März 1900, bestand er dort das Tentamen physicum. Nach weiteren zwei Semestern verliess er Freiburg und begab sich für den Schluss seiner medizinischen Studien nach Marburg. Dort bestand er im Wintersemester 1902/03 das medizinische Staatsexamen. Nach seiner Approbation wandte er sich dem Studium der Naturwissenschaften zu und hat diesem bisher 1 Semester in München obgelegen.